



КЫРГЫЗ РЕСПУБЛИКАСЫНЫН САЛАМАТТЫК САКТОО МИНИСТРЛИГИ  
МИНИСТЕРСТВО ЗДРАВООХРАНЕНИЯ КЫРГЫЗСКОЙ РЕСПУБЛИКИ  
MINISTRY OF HEALTH OF THE KYRGYZ REPUBLIC

# КЫРГЫЗСТАНДЫН САЛАМАТТЫК САКТООСУ

## илимий практикалык журналы

**ЗДРАВООХРАНЕНИЕ КЫРГЫЗСТАНА**  
научно-практический журнал

**HEALTH CARE OF KYRGYZSTAN**  
research and practice journal

**№3 2017**

ISSN 0490-1177

**ИСТОРИЯ РАЗВИТИЯ И СТАНОВЛЕНИЯ  
САНАТОРНО-КУРОРТНОЙ И РЕАБИЛИТАЦИОННОЙ  
СЛУЖБ В КЫРГЫЗСКОЙ РЕСПУБЛИКЕ**

**ПРОБЛЕМЫ И ПЕРСПЕКТИВЫ МЕДИЦИНСКОЙ  
РЕАБИЛИТАЦИИ И КУРОРТОЛОГИИ  
В КЫРГЫЗСТАНЕ**

**ОСОБЕННОСТИ РЕАБИЛИТАЦИИ ОСЛОЖНЕНИЙ  
ПОЗВОНОЧНО-СПИННОМОЗГОВОЙ ТРАВМЫ**

**ПРОТИВОРЕЦИДИВНЫЕ МЕТОДЫ ЛЕЧЕНИЯ  
БОЛЬНЫХ МОЧЕКАМЕННОЙ БОЛЕЗНЬЮ С  
ИСПОЛЬЗОВАНИЕМ МИНЕРАЛЬНОЙ ВОДЫ  
КУРОРТА ИССЫК-АТА**

**СОСТОЯНИЕ КАРДИОРЕСПИРАТОРНОЙ  
СИСТЕМЫ В ПРОЦЕССЕ ЛЕЧЕНИЯ  
СОМАТИЧЕСКИХ БОЛЬНЫХ КОБЫЛЬИМ  
МОЛОКОМ В УСЛОВИЯХ ВЫСОКОГОРНОГО  
КЛИМАТА**

**1938 жылы негизделген**  
**Основан в 1938 году**

**КЫРГЫЗ РЕСПУБЛИКАСЫНЫН САЛАМАТТЫК САКТОО МИНИСТРЛИГИ**  
**МИНИСТЕРСТВО ЗДРАВООХРАНЕНИЯ КЫРГЫЗСКОЙ РЕСПУБЛИКИ**  
**MINISTRY OF HEALTH OF THE KYRGYZ REPUBLIC**

**“Кыргызстандын  
саламаттык сактоосу”**

илимий-практикалык журналы

**“Здравоохранение  
Кыргызстана”**

научно-практический журнал

**“Health care of  
Kyrgyzstan”**

research and practice journal

**№3**

**2017**

**1938-жылы негизделген**

**Основан в 1938 году**

ISSN 0490-1177

Кыргыз Республикасынын саламаттык сактоо министрлиги  
«Кыргызстандын саламаттык сактоосу» илимий практикалык журналы  
Министерство здравоохранения Кыргызской Республики  
Научно-практический журнал «Здравоохранение Кыргызстана»  
Ministry of Health of the Kyrgyz Republic  
Research and Practice Journal «Health Care of Kyrgyzstan»

Каттоо маалыматтары / Регистрационные данные / Registration data

Каттоо жөнүндө күбөлүк ММК 25.02.1993-ж. №37; Кайрадан каттоо жөнүндө күбөлүк ММК 06.11.2003-ж. №885. Сви-  
детельство о регистрации в СМИ №37 от 25.02.1993г. Свидетельство о перерегистрации СМИ №885 от 06.11.2003г.  
Certificate of mass media registration №37 of 25.02.1993. Certificate of mass media re-registration N 885 of 06.11.2003.

Журнал Орус индексинин илимий шилтемесине киргизилген (ОИИШ)

Журнал включен в Российский индекс научного цитирования (РИНЦ)

The journal is included in the Russian Science Citation Index (RSCI)

Редакциялык жамааты / Редакционная коллегия / Editorial Board

Касымов О.Т. • Kasymov O.T. - м.и.д., проф., башкы редактор • д.м.н., проф., главный редактор • dr. med. sci., prof. edi-  
tor-in-chief;

Бримкулов Н.Н. - м.и.д., проф., башкы редакт. орун басары • д.м.н., проф. (зам. главного редактора • dr. med. sci.,  
prof. deputy editor-in-chief;

Осмонов Д.А. • Osmonov D.A. - башкы редакт. орун басары • (зам. главного редактора • deputy editor-in-chief;

Усонкулова Г.Б. • Usonkulova G.B. - б.и.к., жооптуу катчысы • к.б.н., ответственный секретарь • cand. biol. sci. executive  
editor;

Айдаралиев А.А. • Aidaraliev A.A. - акад. КРУИА • акад. НАН КР • acad. of NAS KR;

Батыралиев Т.А. • Batyraliev T.A. - РАЕ мүчө – корр. • чл. – корр. РАЕ • CM of RANS;

Белов Г.В. • Belov G.V. - м.и.д., проф. • д.м.н., проф. • dr. med. sci., prof.;

Джумабеков С.А. • Jumabekov S.A. - акад. КР УИА • акад. НАН КР • acad. of NAS KR;

Джумагулова А.С. • Jumagulova A.S. - м.и.д., проф. • д.м.н., проф. • dr. med. sci., prof.;

Зарифьян А.Г. • Zarifjan A.G. - м.и.к., проф. • к.м.н., проф. • cand. med. sci., prof.;

Касиев Н.К. • Kasiev N.K. - м.и.д., проф. • д.м.н., проф. • dr. med. sci., prof.;

Кудаяров Д.К. • Kudayarov D.K. - акад. КРУИА • акад. НАН КР • acad. of NAS KR;

Курманов Р.А. • Kurmanov R.A. - м.и.д., проф. • д.м.н., проф. • dr. med. sci., prof.;

Мамакеев М.М. • Mamakееv M.M. - акад. КРУИА • акад. НАН КР • acad. of NAS KR;

Мамытов М.М. • Mamytov M.M. - акад. КРУИА • акад. НАН КР • acad. of NAS KR;

Мурзалиев А.М. • Murzaliev A.M. - акад. КРУИА • акад. НАН КР • acad. of NAS KR;

Омурбеков Т.О. • Omurbekov T.O. - м.и.д., проф. • д.м.н., проф. • dr. med. sci., prof.;

Раимжанов А.Р. • Raimzhanov A.R. - акад. КРУИА • акад. НАН КР • acad. of NAS KR;

Сагымбаев М.А. • Sagymbaev M.A. - КРУИА мүчө – корр. • чл. – корр. НАНКР • CM of NAS KR;

Тухватшин Р.Р. • Tukhvatshin R.R. - м.и.д., проф. • д.м.н., проф. • dr. med. sci., prof.;

Чубаков Т.Ч. • Chubakov T.Ch., - м.и.д., проф. • д.м.н., проф. • dr. med. sci., prof.;

Шаршенова А.А. • Sharshenova A.A. - м.и.д., проф. • д.м.н., проф. • dr. med. sci., prof.;

Редакциялык кеңеши / Редакционный совет / Editorial Council

Алиаскаров М.А. • Aliaskarov M.A. (Нарын обл.) • (Naryn oblast);

Асылбеков Э.С. • Asylbekov E.S. - м.и.к. (Чүй обл.) • к.м.н. • cand. med. sci. (Chui oblast);

Байызбекова Ж.А. • Bayizbekova D.A. - м.и.д. (Бишкек ш.) • д.м.н. • dr. med. sci. (Bishkek);

Жусупбекова Н.Э. • Jusupbekova N.E. - м.и.к., (Бишкек ш.) • к.м.н. • cand. med. (Bishkek);

Кадыров А.С. • Kadyrov A.S. - м.и.д. - (Бишкек ш.) • д.м.н. • dr. med. sci. (Bishkek);

Кулбатыров К.Д. • Kulbatyrov K.D. - (Бишкек ш.) • (Bishkek);

Миянов М.О. • Miyanov M.O. - (Джалал-Абад обл.) • (Jalal-Abad oblast);

Мусуралиев М.С. • Musuraliev M.S. - м.и.д., проф. (Бишкек ш.) • д.м.н., проф. • dr.med.sci., prof. (Bishkek);

Сатылганов Э.А. • Satylganov E.A. - (Ысык-Көл обл.) • (Issyk-Kul oblast);

Сопуев А.А. • Sopuev A.A. - м.и.д., проф. (Бишкек ш.) • д.м.н., проф. • dr. med. sci., prof. (Bishkek);

Султанмуратов М.Т. • Sultanmuratov M.T. - м.и.д., проф. (Бишкек ш.) • д.м.н., проф. • dr.med.sci., prof. (Bishkek);

Темиров О.Т. • Temirov O.T. - (Баткен обл.) • (Batken oblast);

Узакбаев К.А. • Uzakbaev K.A. - м.и.д., проф. (Бишкек ш.) • д.м.н., проф. • dr. med. sci., (Bishkek);

Чынгышпаев Ш.М. • Chyngyshpaev Sh.M. - м.и.д., проф. (Бишкек ш.) • д.м.н., проф. • dr. med. sci., prof., (Bishkek);

Шадиев А.М. • Chadiev A.M. - (Талас обл.) • (Talas oblast);

Шаимбетов Б.О. • Shaimbetov B.O. - м.и.д., проф. (Бишкек ш.) • д.м.н., проф. • dr. med. sci., prof. (Bishkek);

Шамшиев А.Ш. • Shamshiev A.Sh. - д.м.н. (Ош ш. жана Ош обл.) • (Osh and Osh oblast).

•Редакциянын ой-пикири дайыма эле авторлордун ой-пикирине туура келе бербейт. Материалдын мааниси жана маз-  
муну үчүн авторлор жооп берет. •Мнение редакции не всегда совпадает с мнением автора. Ответственность за содер-  
жание и достоверность материалов несут авторы. •Views of the editorial board may not always coincide with those of  
authors. Authors are held responsible for any statements made by them.

УДК: 616.71-006.3.04-07

*Алымкулов А.Т., Бабалаев А.А., Куликова А., Бейшембаев А.М.*

*Улуттук онкология борбору, Б.Н. Ельциндин атындагы Кыргыз-Россия Славян университети, Кайра даярдоо жана квалификациясын жогорулатуу Кыргыз мамлекеттик медициналык институту, Бишкек, Кыргыз Республикасы*

## АР ТҮРДҮҮ МЕДИЦИНАЛЫК ВИЗУАЛИЗАЦИЯ МЕТОДДОРУ СӨӨКТӨРДҮН ЖАНА ТКАНДАРДЫН САРКОМАСЫН ДИАГНОСТИКАСЫНДА

(Илимий адабияттар боюнча обзор)

**Корутунду.** Бул макалада сөөктүн жана жумшак эттин саркомасын негизги аныктоо жолдору жана аныктоодогу кемчиликтер айтылат. Ошондой эле саркома дартын айыктыруудагы ар түрдүү пландар, аларды туура колдонуу жана актуалдуу суроолорго жооп келтирилди. Медициналык визуализация саркома дартын аныктоодогу негиздигин жана үстөмдүгүн сүрөттөр менен мисал келтирдик.

**Негизги сөздөр:** медициналык визуализация, сөөктүн жана жумшак эттин саркомасы, дарт аныктоо.

*Алымкулов А.Т., Бабалаев А.А., Куликова А., Бейшембаев А.М.*

*Национальный Центр онкологии, Кыргызско-Российский Славянский Университет им. Б.Н. Ельцина, Кыргызский государственный медицинский институт переподготовки и повышения квалификации. Бишкек, Кыргызская Республика*

## РАЗЛИЧНЫЕ МЕТОДЫ МЕДИЦИНСКОЙ ВИЗУАЛИЗАЦИИ В ДИАГНОСТИКЕ САРКОМ КОСТЕЙ И МЯГКИХ ТКАНЕЙ

(Обзор литературы)

**Резюме.** В данной статье описываются основные методы диагностики при саркомах костей и мягких тканей, указаны основные преимущества и недостатки различных методов диагностики. Рассматриваются актуальные вопросы диагностики данной патологии, возможности различных методик в планировании тактики лечения сарком костей и мягких тканей. Описаны диагностические возможности и преимущества разных методов медицинской визуализации. Приведены показания и противопоказания эти методов диагностики.

**Ключевые слова:** медицинская визуализация, саркомы костей и мягких тканей, ранняя диагностика.

*Alymkulova A.T., Babalaev A.A., Kulikova A., Beishembaev A.M.*

*National Centre of Oncology, B.N. Yeltsin Kyrgyz-Russian Slavic university, Kyrgyz State Medical Institute of Continuous Education, Bishkek, Kyrgyz Republic*

## DIFFERENT MEDICAL IMAGING METHODS IN THE DIAGNOSIS OF SARCOMAS OF BONE AND SOFT TISSUES

(Literature review)

**Abstract.** This article describes the basic methods of diagnostics of sarcomas of bones and soft tissues, the main advantages and disadvantages of different methods of diagnosis. The current issues of diagnostics of this pathology, the possibilities of various techniques in planning the tactics of treating sarcoma of bones and soft tissues are considered. Described diagnostic possibilities and advantages of different medical imaging technique. Given the indications and contraindications of these methods of diagnosis.

**Key words:** bone sarcomas and soft tissue, oncology, diagnosis

**Актуальность.** Саркомы костей и мягких тканей являются одними из редких заболеваний в структуре общей онкопатологии. Заболеваемость

в различных географических регионах всего мира колеблется, но не превышает 1% от всех онкологических заболеваний. Так, заболеваемость сарко-

мами костей в среднем колеблется в пределах 0,5-2 случая на 100 тыс. населения [1].

Тем не менее, на сегодня известны более 20 видов сарком мягких тканей и приблизительно такое же количество первичных сарком костей. Малое количество описанных клинических наблюдений, отсутствие единой клинической картины заставляют искать новые методы дифференциальной диагностики [2].

#### Методы медицинской визуализации в дифференциальной диагностике сарком костей и мягких тканей.

- **Рентгенография**

Основным методом лучевой диагностики сарком костей является рентгенография. Долгое время рентгенография была практически единственным методом, устанавливающим диаг-

ноз саркомы костей. К сожалению, данный метод диагностики в первую очередь во многом зависит от квалификации лаборанта и врача рентгенолога [3].

Рентгенограмма стандартно проводится в двух проекциях: прямой и боковой. При проведении рентгенографии в первую очередь выявляется локализация и уровень поражения кости. Также рентгенологически можно определить величину очага деструкции, изменение кортикального слоя (истончение или разрушение), наличие зоны склероза, наличие периостальной реакции, его характеристику и выраженность проявления (рис. 1). В Кыргызской Республике входит в стандарт обследование всех пациентов с подозрением на саркомы костей скелета, доступность на территории страны достигает более 95% на областном уровне [3, 9].

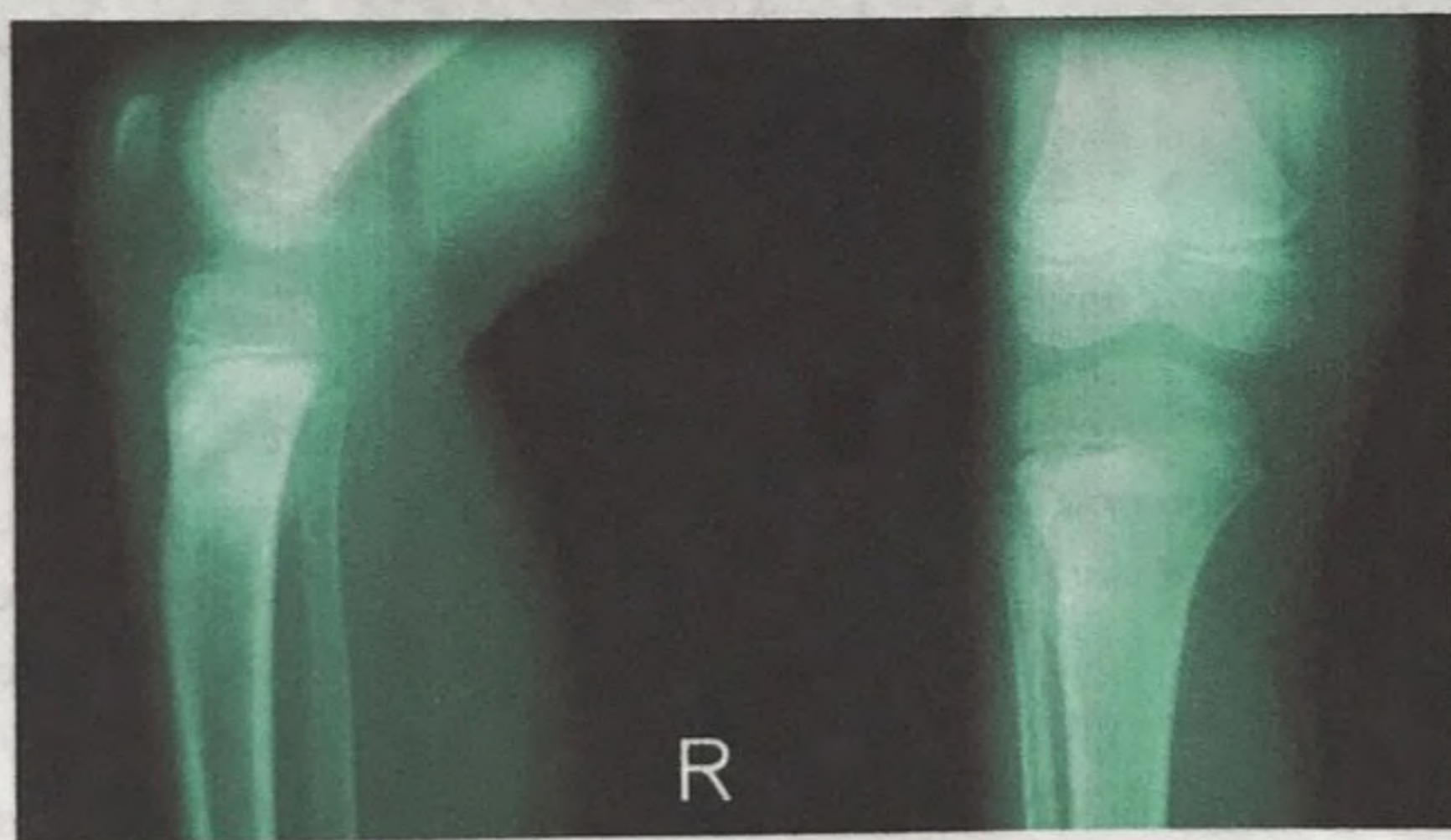


Рис. 1. Рентгенограммы правого коленного сустава.  
Остеосаркома правой большеберцовой кости.

- **Рентгеновская ангиография**

Ангиография — это инвазивный метод диагностики, заключающийся во введении под контролем рентгеновских лучей контрастного вещества с целью изучения сосудистого дерева исследуемого органа или части тела. Ангиография применяется при саркомах костей и мягких тканей для определения наличия либо отсутствия инвазии опухоли в магистральные сосуды. Для адекватного планирования хирургического вмешательства, необходимо выявить питающие сосуды опухоли [4]. Основная цель проведения ангиографии - это выявление сосуда, питающего опухоль. Точное определение питающего сосуда поможет спланировать операцию и избежать кровопотери. Однако, данный метод имеет свои четкие показания и проти-

вопоказания. В силу своей инвазивности и высокой лучевой нагрузки, метод ограничен в применении [9]. Также необходимо наличие современной рентгенологической установки, которая есть не во всех клиниках Кыргызской Республике. Данный метод доступен лишь в некоторых областях (г. Бишкек, г. Ош), в остальных регионах только планируется внедрение.

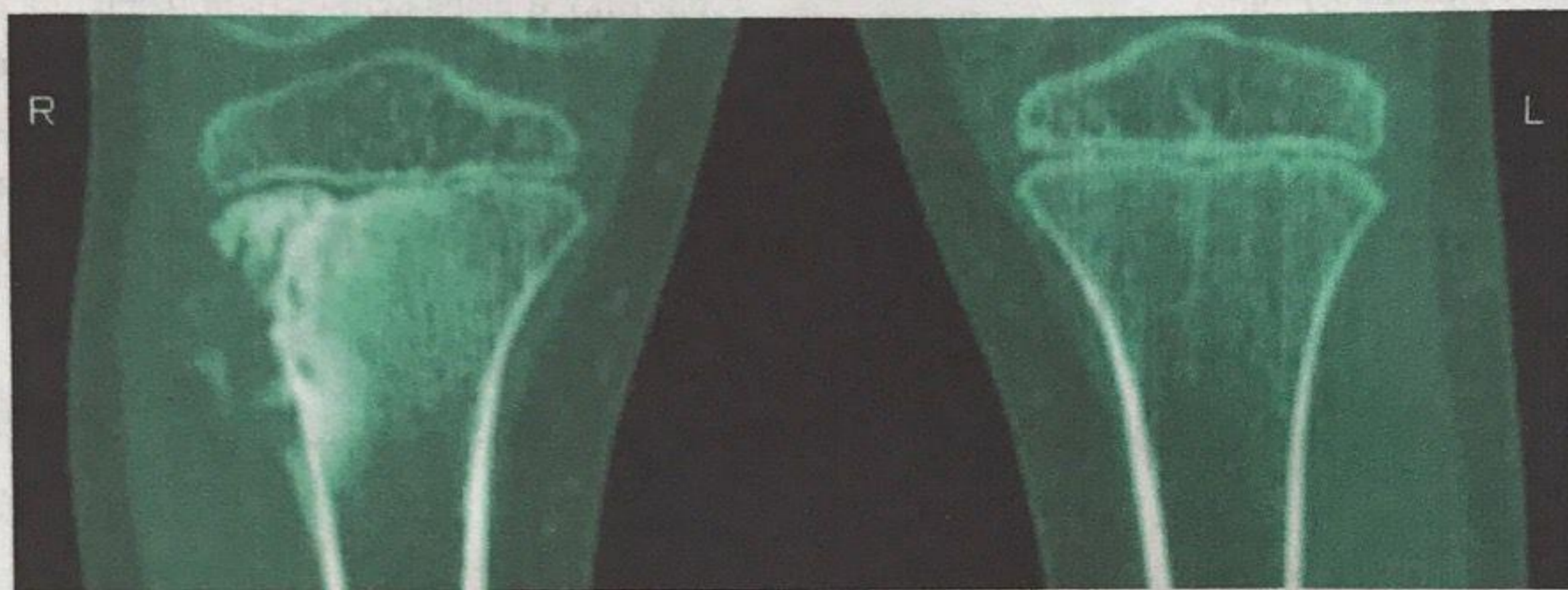
В настоящее время данная методика используется в основном для проведения регионарной, внутриартериальной химиотерапии и при изолированной регионарной перфузии конечностей. Из отечественных исследователей пионером применения внутриартериального введения препаратов является академик Трапезников Н.Н. Внутриартериальное введение проводилось при

остеосаркоме препаратами доксорубин и цисплатин с положительным эффектом [6].

- **Рентгеновская компьютерная томография**

Благодаря современной методике послойного получения изображений и высокой разрешающей способности рентгеновская компьютерная томография позволяет оценивать анатомические характеристики опухоли. Данная методика позволяет оценить некоторые характеристики опухолей, которые при обычной рентгенографии малодоступны. Так, например, компьютерная томография

позволяет определить степень изменения плотности опухоли, выявить четкие зоны некроза, кистозной дегенерации, более точно определить границы опухолевого поражения [3]. С помощью компьютерной томографии можно определить участки минерализации в опухолевой ткани, что в свою очередь дает возможность выявить костную деструкцию, распространенность опухолевого поражения, прорастание в мягкие ткани либо в костную ткань (рис. 2). Однако в силу своих физических свойств компьютерная томография более актуальна для опухолей костной системы [5].



*Рис.2. Компьютерная томография. Остеосаркома правой большеберцовой кости.*

Необходимо отметить, что компьютерная томография имеет ряд особенностей, которые могут несколько снизить диагностическую ценность данного метода:

Малый критический объем опухоли – это размер опухоли при котором компьютерная томография не “видит” изменений. Зависит от шага среза при исследовании, и как правило, определяется индивидуально. Но, к сожалению, шаг обычно составляет около 0,5 см, поэтому, опухоли меньшего размера могут быть не замечены [9].

Длительная лучевая нагрузка на пациента. Тут создается интересная ситуация - компьютерная томография более современный метод диагностики чем рентгенография, диапазон разового облучения гораздо меньше, чем при рентгенографии. Но при компьютерной томографии, как правило используется несколько десятков срезов и, следовательно, пациент находится в аппарате дольше. Поэтому в конечном итоге больной получает большую дозу облучения, чем при рентгенографии.

Относительная доступность метода. Этот метод давно применяется в диагностики сарком ко-

стей и мягких тканей, имеется множество разновидностей томографов, стоимость данной аппаратуры с каждым годом становится доступнее.

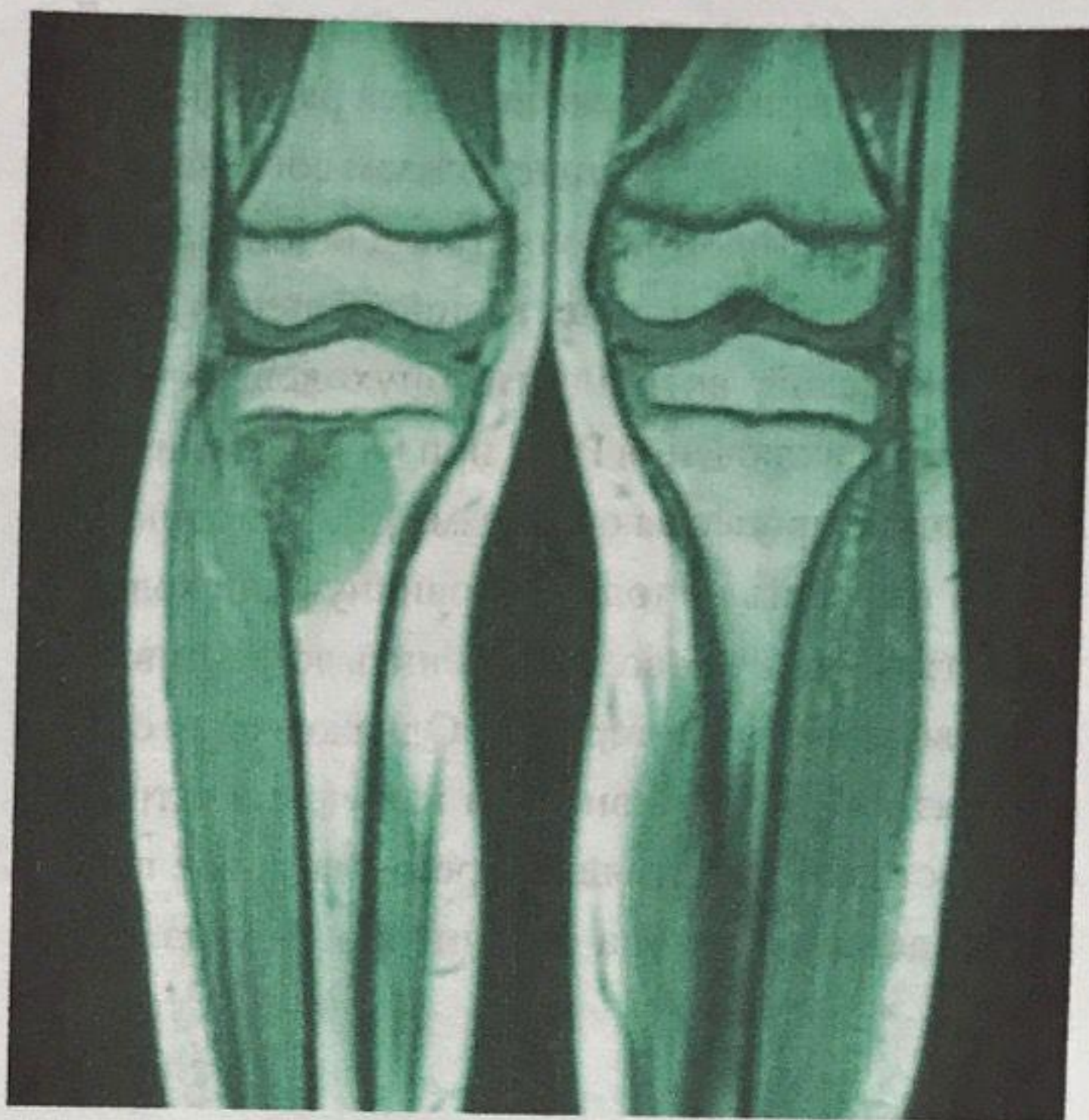
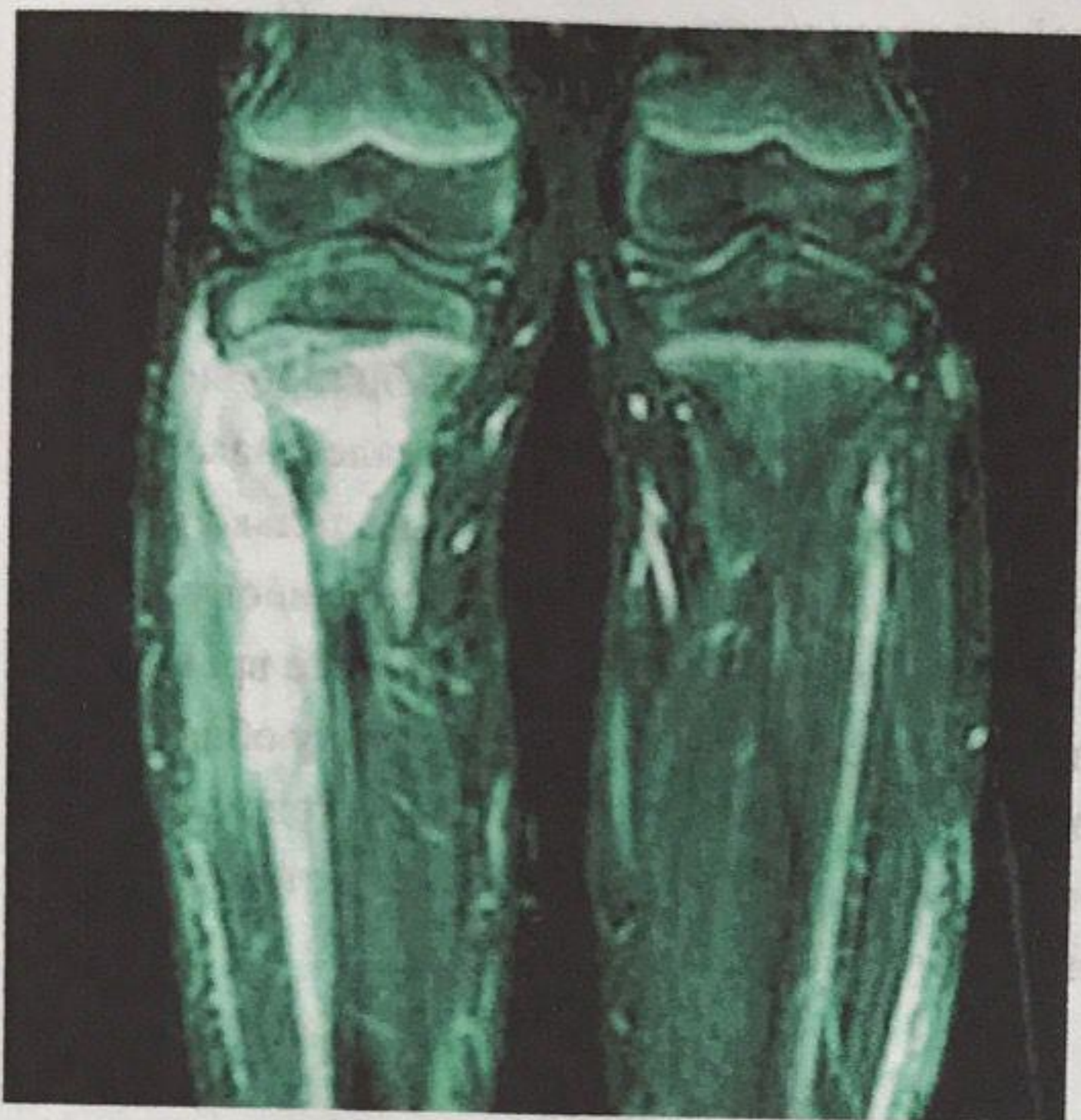В Кыргызской Республике данный метод доступен населению лишь в крупных городах. Доступность не более 30% на территории страны. Поэтому можно считать метод относительно доступным.

- **Магнитно-резонансная томография (МРТ)**

Является самой быстро развивающейся среди радиологических методик обследования больного. Магнитно-резонансная томография позволяет оценить распространение опухоли по мягким тканям конечностей, что при компьютерной томографии весьма проблематично. В данном вопросе необходимо сразу объяснить следующее. На заре появления компьютерной томографии и затем магнитно-резонансной томографии, бытовало мнение, что компьютерная томография в большей степени лучше диагностирует поражения в костных структурах. В свою очередь магнитно-резонансная томография специализировалась на внекостных поражениях. Однако в последнее время для маг-

нитно-резонансной томографии эти ограничения стали не существенными [9]. На данном момент магнитно-резонансная томография одинаково хорошо диагностирует костные и внекостные поражения (рис. 3). Преимущества применения МРТ по

сравнению с другими методиками неоценимы. Точность, чувствительность, специфичность методики превышает показатели информативности компьютерной томографии от 1% до 40% [3].



*Рис. 3. Магнитно-резонансная томография.  
Остеосаркома правой большеберцовой кости.*

Относительными недостатками можно считать зависимость от квалификации врача, описывающего снимки, более высокую стоимость исследования и аппаратов. В Кыргызской Республике всего в нескольких учреждениях применяются данные виды обследования. Это обусловлено большими финансовыми вложениями, высокими затратами на эксплуатацию и малым количеством высококвалифицированных врачей. Выполняется только в г. Бишкеке и г. Ош. В других регионах не выполняется, в ближайшее время только на стадии внедрения.

- **Ультразвуковое исследование (УЗИ)**

Ультразвуковое исследование в данный момент наиболее доступный и удобный метод диагностики. Входит в диагностический минимум при всех онкологических заболеваний. Не требует специальной подготовки больных и доступен на любом этапе оказания медицинской помощи. УЗИ давно вошло в арсенал лучевой диагностики. Метод основан на получении компьютерной картины от отраженного органами и тканями ультразвукового сигнала. В основе конструкции лежит пьезоэлектрический эффект. Поэтому, наверное,

правильнее будет называть ультразвуковой томографией. УЗИ считается недорогим, удобным в использовании неинвазивным методом. Данная методика наряду с рентгенографией применяется на первом этапе диагностического поиска. УЗИ позволяет определить размеры и локализацию опухоли. Однако у метода имеется существенный недостаток субъективизм врача-диагноста, а результаты в последующем не могут быть пересмотрены. Поэтому необходимо непрерывное обучение и повышение квалификации врача. Применение Доплер УЗИ увеличивает возможности метода, поскольку оценивает характер кровотока в опухоли и особенности его кровоснабжения. Чувствительность Доплер УЗИ может достигать 71-100%. Поскольку метод неинвазивный, то его можно проводить амбулаторным пациентам. В нашей стране является наиболее доступным методом диагностики. Доступен практически во всех областях Кыргызской Республики, но, к сожалению, очень зависим от квалификации врача (по данным анализа до 60% ошибок) [3, 9, 10].

Далее несколько слов о других методах диагностики у больных с саркомами костей и мяг-

ких тканях. К сожалению, они не используются в Кыргызской Республике в виду наличия объективных причин.

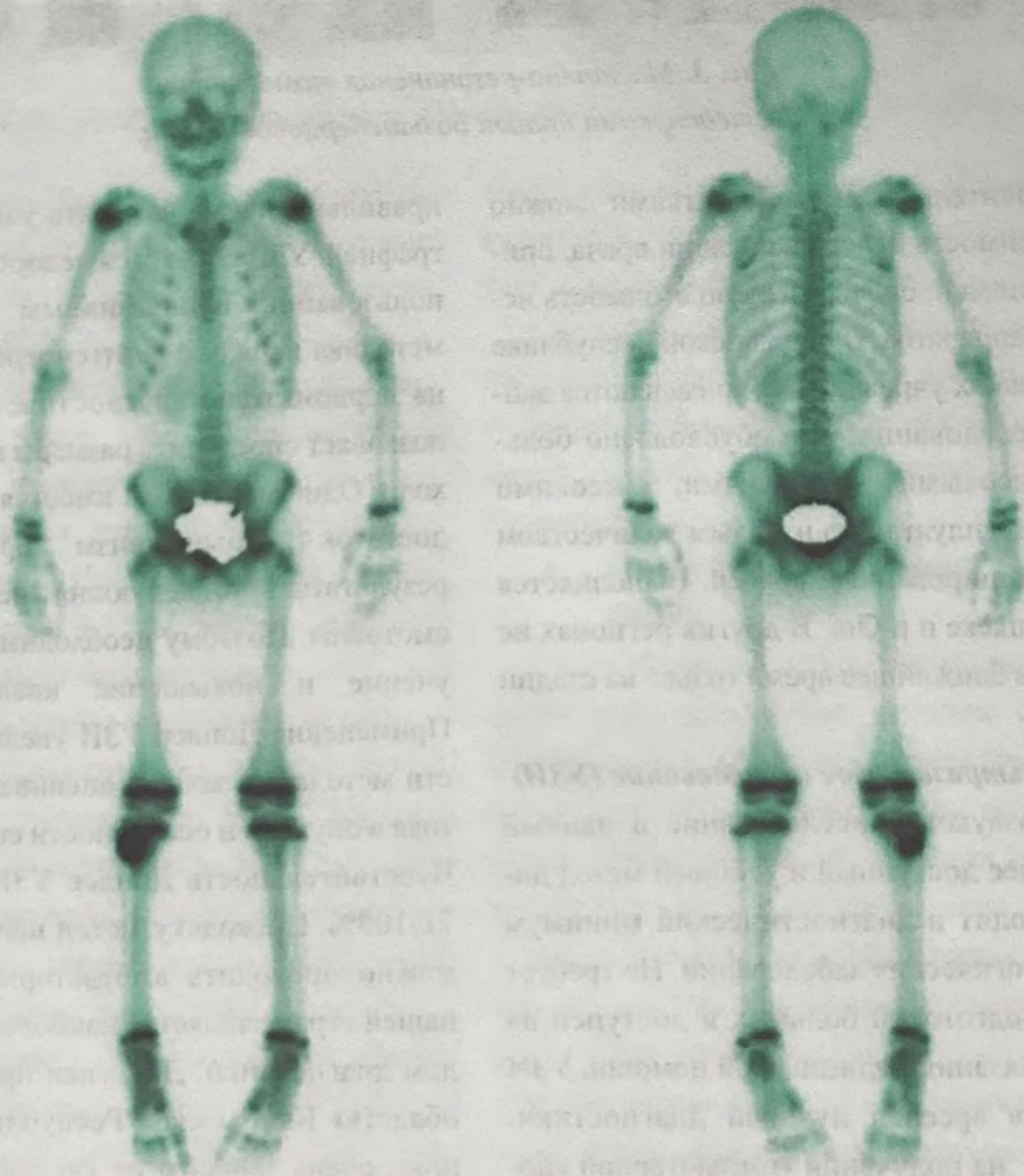
• **Радиоизотопная диагностика (РИД)**

Это методика, основанная на регистрации изображений от объектов, излучающих гамма-лучи, которые хорошо проникают через ткани. Для этого в организм человека вводятся радиофармпрепараты (РФП), содержащие в своем составе радионуклиды. Метод применяется для определения функциональной количественной оценки уровня биологической активности опухолевых очагов вследствие включения РФП при их введении в биологические процессы организма [8]. Методика позволяет выявлять не только первичную опухоль и её метастазы, но и позволяет оценить эффективность противоопухолевой терапии. Однако в силу его дороговизны, высокой энергии излучения и трудности доставки в настоящее время массовое применение данного метода ограничено. Тем не менее,

радиоизотопная диагностика является важным и эффективным методом диагностики сарком костей и мягких тканей которая может оценить эффективность предоперационного лечения [6].

**Позитронно-эмиссионная томография (ПЭТ)**

Метод основан на применении испускаемой радионуклидами позитронов. Позитроны в свою очередь метят различные биологически активные вещества - такие как моносахариды, жирные кислоты, аминокислоты, гормоны, антитела и т.д. тропных к тем или иным органам и системам. Кроме того, доказано, что уровень пролиферации опухолевых клеток пропорционален накоплению  $^{18}\text{F}$ -ФДГ, что дает возможность не только выявить опухоль, но и оценить эффект противоопухолевой терапии (рис. 4). Однако в настоящее время методика еще прочно не вошла в практику общей онкологии. И поэтому ПЭТ является методом с еще не полностью раскрытыми возможностями и большим потенциалом [6, 7].



**Рис. 4. Позитронно-эмиссионная томография.  
Остеосаркома правой большеберцовой кости.**

Исходя из вышеизложенного, становится очевидно то, что необходимо более широкое внедрение основных методов медицинской визуализации. Для этого необходимо наращивание в регионах парка диагностических высокотехнологичных аппаратов, улучшение кадрового потенциала. Внедрение принципов телемедицины и использование дистанционных информационных технологий для обучения медицинского персонала на местах существенно сократит финансовые затраты и сэкономит время. Становится очевидным, что настало время внедрять новые методы обучения и контроля квалифицированности медицинского персонала. Децентрализация использования кадрового потенциала залог качественной диагностики и лечения пациентов.

#### Литература:

- 1 Энциклопедия клинической онкологии / под ред. Давыдова М.И. // Москва, РЛС 2004.- 1456 с.
- 2 Хондросаркома кости. / Алиев М.Д., Соловьев Ю.Н., Харатишвили Т.К., и др. // Москва, ИНФРА-М, 2006. – 216 с.
- 3 Лучевая диагностика заболеваний костей и суставов / Национальное руководство / гл. ред. тома А.К. Морозов. – М.: ГЭОТАР-Медиа, 2016. – 832 с.
- 4 Pant S, Tripathi S, Dandriyal R et al. Osteosarcoma: A Diagnostic Dilemma / J Exp Ther Oncol. 2017 May;12(1): 61-65.
- 5 Stokes C.M., Elsewaisy O., Pang G. et al. Diagnostic accuracy of computed tomography-guided biopsy in pathological fractures / ANZ J Surg. 2017 Mar 17.
- 6 Selmic L.E., Griffin L.R., Nolan M.W. et al. Use of PET / CT and Stereotactic Radiation Therapy for the Diagnosis and Treatment of Osteosarcoma Metastases. / J Am Anim Hosp Assoc. 2017 Jan / Feb; 53 (1) : 52-58.
- 7 Even-Sapir E. PET / CT in malignant bone disease / Semin Musculo skelet Radiol. 2007 Dec; 11(4) : 312-21.
- 8 Andresen K.J., Sundaram M., Unni K.K. et al. Imaging features of low-grade central osteosarcoma of the long bones and pelvis / Skeletal Radiol. 2004 Jul; 33 (7) : 373-9.
- 9 William E. Brant, Clyde A. Helms et al. Fundamentals of diagnostic radiology / 4th ed. 2012, – 1471p.
- 10 Костно-мышечная система / М. Райзер, А. Баур-Мельник, К. Гласер; пер. с англ.; под общ. ред. Н.Б. Петровой. – М.: МЕД пресс-информ, 2001. – 384 с.

#### Сведения об авторах:

**Алымкулов Андрей Турумович**, заведующий отделением рентгенологии Национального Центра онкологии и гематологии МЗ КР, e-mail: trolex5@gmail.com;

**Бабалаев Алмазбек Алтынбаевич**, кандидат медицинских наук, научный сотрудник предопухолевого отделения Национального Центра онкологии и гематологии МЗ КР;

**Куликова Анна Александровна**, старший преподаватель кафедры лучевой диагностики Кыргызско-Российского Славянского Университета им. Б.Н. Ельцина, врач рентгенолог отделения рентгенологии Национального Центра онкологии и гематологии МЗ КР;

**Бейшембаев Алмаз Мукашевич**, кандидат медицинских наук, старший научный сотрудник Национального Центра онкологии и гематологии МЗ КР., заведующий кафедрой онкологии, лучевой диагностики и терапии с курсом маммологии ФУВ КГМИП и ПК.

oncology.fuv@gmail.com